■研究報告

消化性潰瘍を呈した自閉症者の1例

小林　隆児　　田坂　健二

Japanese Journal of Psychiatric Treatment
Vol. 4, No. 2, Feb.

Published by Seiwa Shoten, Co., Ltd.

精神科治療学
第4巻第2号　1989年2月　別刷
星和書店刊

■研究報告

消化性潰瘍を呈した自閉症者の1例

小林　隆児*　　田坂　健二**

抄録：心身症の代表的疾患である消化性潰瘍が十二指腸に合併した22歳の自閉症者の1例を報告し，その発症のメカニズムを社会的要因と個体側の要因から検討した。その結果，本症例は自閉症児の中でも対象関係の発達水準が母子の共生状態に止まり，成人期の施設入所による母子分離に伴う分離不安の増強によってもたらされた心的ストレス状況が心身症発症の大きな要因として作用していたことが明らかになった。さらに，本症例は幼児期折れ線型経過を示していたこと，経過の中で抑うつ状態や軽躁状態さらには強迫症状など多彩な症状を呈し，自閉症としては特異な病態を呈していたことがひとつの特徴であった。最後に自閉症児の精神発達の援助の際には，心身の状態に関する木目細かい配慮と医学的観察を心掛ける必要があることを強調した。　**精神科治療学　4(2)；213-219, 1989**

Key words: *infantile autism, stress, gastric ulcer, psychosomatic disease*

はじめに

最近自閉症児にも心身症が合併するという報告[1,2,3,6,9,11]が散見されるようになり，彼らの心理的側面に新たな注目がなされるようになってきた。社会的，心理的ストレス状況が彼らの心身の発達にも深刻な影響を及ぼしていることが明らかになってきた。しかし，心身症の代表的疾患の一つとされる消化性潰瘍の合併に関する報告は未だなされていない。

筆者は，4歳時から現在まで治療教育的関与を持ち続け現在22歳になる年長自閉症者の1例が，最近社会的ストレス状況が大きな契機となって十二指腸に消化性潰瘍を合併するという珍しい治療経験を持った。そこでその発症要因について考察を加え報告したい。

1988年6月28日受理
Infantile autism and gastric ulcer.
*大分大学教育学部
〔〒870-11 大分県大分市大字旦野原700〕
Ryuji Kobayashi, M.D.: Department of Education, Oita University. 700 Oaza-Dannohara, Oita, 870-11 Japan
**田坂外科胃腸科医院
Kenji Tasaka, M.D.: Tasaka Clinic.

I．症　例

なお本症例についてはすでに筆者らが別な機会に，躁状態とうつ状態を繰り返した症例として報告している[7]ので，発達経過については重複をさけるために概略のみ述べ，消化性潰瘍の発症前の心理，社会的背景を中心に論述する。

〔症例〕：T.N. 男性（1965年11月生れ）

1．発達歴および現病歴

父32歳，母27歳の時に出生した一人っ子。父は最近まで中学の教師をしていた。やや社交性に欠け，自宅で汽車のプラモデルの収集に凝るなどの強迫的傾向を持つ人である。在職中に担任をしていた生徒間に起こった殺人事件が直接の契機となり，その時のストレスから胃潰瘍に罹患した既往がある。母は育児に愛情を傾けてそれを生き甲斐のようにして生きてきた人である。胎生期，周産

期ともに異常無し。生後2カ月，耳元で手をパチパチたたいても振り向かないような気がして耳鼻科で聴力検査を受けたが異常無かった。その他には今から振り返っても特に異常も無く，バイバイもしていたし，テレビを見て子供の仕草を真似ていた。しかし2歳頃から「これ何？」と執拗に母に尋ね答えさせるなどの奇妙な行動が出現してきた。分かっていることでも「これ何？」と聞いて母に答えさせる。次第にそれも言わなくなって，母の問い掛けにも全く無反応になってきた。2歳半になると，犬の遠吠えやサイレンの音，さらには赤ちゃんの泣き声を嫌がり，次第にいらだちとかんしゃくが目立ち始めた。家でクラシック音楽のレコードを聴くのを楽しみ始めた。曲名とメロディを正確に記憶し，尋ねられると即座に答えるほどであった。3歳，オウム返しや遅延性反響言語を交えた発話が多く，特有な言葉の使用が目につき始めた。4歳，特に教えもしないのに文字を覚え，読み書きもするようになり，五十音も覚えたが，文章理解は困難であった。

1972年4月(6歳)，小学校普通学級に入学。集団生活には全くなじめず，2カ月もたたないうちに，養護学校に転校。その頃から自閉症児のための集団療育活動『土曜学級』[10]に参加。しばらくこの子に周囲が振り回されるという状態が続いた。しかし，自閉症児療育キャンプ[4]に何度か参加していくうちに，少しずつよい変化が見られてきた。集団遊戯に参加し，運動模倣も自分で努力するようになり，学習面でも促しに少しずつのってくるようになった。ことばの発達が芽生え始め，発話も多くなってきた。当時10歳11カ月でのWISCの結果は，T. IQ＝66（V. IQ＝73, P. IQ＝69)。しかし，余りトレーニングを強制するとついてこれず，この頃から以前には認められなかった強迫症状が出現するようになった。階段を何回も上がり下りする，目についたものを何回も触る，部屋の隅から隅まで手をついて触らないと気が済まないといった行動である。こうした強迫行動は6年生の時，修学旅行や体育祭で普通学級に合流するようになって規制が厳しくなるとさらにひどくなった。

1978年4月（12歳）中学に入学。無気力な状態が目立ってきた。注意集中が困難ですぐに白昼夢を思わせるような放心状態に陥るようになった。こんな時に話しかけてもオウム返しをするだけであった。12年も前のことを急に思い出したように独り言をつぶやく。字が途端に乱雑になっていった。清潔好きであったのに手洗いや着替えを余りしなくなった。嫌っていた肥満さえ気にしなくなった。バスに帽子を置き忘れることが頻繁になった。他児がパニックを起こすと自分まで悲しくなって泣いたり，バスの中で赤ちゃんが泣いていると機嫌が悪くなるなど感応性が強まってきた。誰かに相手をしてもらっていると機嫌が良いが，相手をしてもらえないと，すぐに不機嫌になりかんしゃくを起こすなど依存欲求が高まってきた。

15歳(中学3年生)，ますます多弁になり，不眠も強まり，自分の手をパチパチとひどく叩き，大声を上げるなどの奇声を発する。発汗やイライラがひどい。視線が鋭くなり，親も余りの変化に驚くほどであった。質問癖，確認強迫，身体接触などを通して母にひどく甘えてくるようになった。haloperidol 3 mg投与開始すると不眠は改善し，かんしゃくも明らかに減り，学校にも元気にでかけるようになった。

しかし，家族が年末で忙しくなると，調子が悪くなり，ひとりで淋しそうな表情を浮かべ，時に「馬鹿なことをしてはいかんね」と言いながらかんしゃくを起こしたり物を投げつける。間食をやけ食いし，肥満傾向が増強していった。抑うつ状態といえるほど，みるからに淋しそうにしていて，「Tは泣きたくなった，機嫌が悪くなって泣きたくなった」と語りながらも口数が少なくなった。家では頭痛や腹痛などの心身症様症状を訴え食欲も低下。不眠が強まっていった。3学期，不登校が出現してきた。

1981年4月（16歳）養護学校高等部に入学。入学当初は安定していたが，入学して3カ月後，朝「気分が悪い」と訴え，朝起きが悪くなった。食欲も無い。夕方になると気分が良い。かんしゃくは起きなくなったが，こうした抑うつ症状とともに強迫症状が再び増強し，制縛状態に陥った。haloperidol 5 mg筋注し危機的状態を脱した。主治医が学校を休んでいいよと言うと，急に機嫌が

良くなる。母が登校を促すと又元気を無くし登校拒否が強まってきた。clomipramine 20mg/日投与すると強迫症状は軽減し，いつもニコニコしている。しかし，夜眠らない。父や主治医の局部を触りたがるなど性的好奇心が亢進してきた。こちらが嫌がるとますます面白がってやる。軽躁状態といえる状態であった。

夏休みは一時的に軽快したが，2学期になって再び強迫症状は増強し，不登校の傾向が強まってきた。強迫症状が日常生活全般にわたって強まっていった。学校を休ませると一時的に強迫症状は緩和する。強迫症状と抑うつ症状は渾然一体となって出現していたが，両者の関係を見ると強迫症状が強い時は抑うつ症状は目立たず，両者は交互に出現していた。感情の易変性が激しく，抑うつ状態と軽躁状態を繰り返し，次第に体重も減少してきた。

3年生の2学期，職場実習(動物園の清掃作業)が始まった。その数日前から緊張が高まり，体重が減少してきた。強迫症状が増強し，集中力が無く，焦燥感が目立った。

18歳，養護学校卒業後，精薄者更生施設に通所。印刷作業に入る。学校に通っていた時とは異なり，導入もスムーズ。一時多弁になって「口をチャックしようか」と自分でも表現するほどの軽躁状態を呈した。

19歳，次第に両親を避け始めた。家で自分一人になりたがり，自分の部屋に両親を入れたがらなくなった。授産所の作業が終わってもすぐに自宅に戻らず，公園に行ったりして一人で時を過ごしたがるようになった。女性にも興味を持ち始め，従姉妹のY子に会いたがり，「キッスしたい」とまで言い始めた。

20歳，自閉症児親の会の力で設立された自閉症の施設（S学園）への入所をめぐって不安が高まり，抑うつ状態を呈し，食欲低下，体重減少，不眠などが出現。親がいつ死ぬかを心配し，「父さんいつまで生きているか」「世の中が怖い，死んだほうがいい」と表現するなど，自殺念慮をうかがわせるほどの深刻な事態になっていった。

1986年2月S学園に入所。入所をためらい，行きたくない様子。食欲の低下，体重減少，最初の4日間で4kgも減少した。睡眠も余り取れていなかったようで，最初の帰宅時には数日間ぐっすり眠った。するとすぐに食欲も回復し，体重も元に戻った。毎日のように自宅に電話し母と話をしている。母もこの子が入所してから1日がとても長く感じ，子供を今にも迎えに行ってやりたい心境という。

学園での生活は好きなクラシック音楽を聞くこともなかなかできず，不満がたまりやすい。帰宅した時はこうした音楽鑑賞に没頭していた。「(自分は)不満がある。帰りたいけど，帰っていいか。S学園を退園していいか」と母に電話で言ったりしている。自分だけ特別にかまってもらいたいという依存欲求が強い彼にとっては集団生活の中でなかなか彼の満足のいくような対応は望めないため，常にいらいらして不満が強い状態である。

こうした状態が持続しているため次第に以前と同様な強迫症状が再燃してきた。足先を床につけてしばらくその足先を見つめて動こうとしないといった奇妙な動作を繰り返す。

6月，最近調子が悪くなってきた。手，足の裏の発汗がひどく，不眠も強まってきた。

8月，夏休みもあってしばらく落ち着いて小康状態となった。

11月，再び荒れ出した。かんしゃくを起こして，学園で窓ガラスを割ってしまった。相手をしてもらえないという苛立たしさからかんしゃくを起こしている様子である。強迫観念も起こるのか，「考えたらいかんね。胸から追い出して下さい」と自分の頭の中に浮かぶ不快な考えを取り払って欲しい様子で母親に苦しげに訴える。clomipramineやhaloperidolを少量使用すると副作用が出やすく，めまい，悪心を起こし訴える。苦しい時は自分のほうから注射を求める。朝の元気の無さが特に目立つ。月曜日は朝になると学園に行きたがらない状態が再三繰り返され，自宅から出るまでに大変時間がかかるが，一旦外に出れば後はスムーズにいった。

1987年1月，夜中，外は寒いのにベランダに一人たたずみ，「天国はどんなところか，楽しいか」と尋ね自殺念慮まで臭わせるほどで親は心配で目が離せない状態だった。

2月～3月，体重は62キロに減少。学園生活では緊張のためか便秘が続く。週末の帰宅の時にやっと排便をするという生活が続いた（幼児期からキャンプになると決まって頑固な便秘を起こしていた)。強迫症状は相変わらずで母親がそれを無視すると「止めなさい，そんなことをするな」と言ってくれとせがんでいた。

6月，学園には行きたがらず，病院に行って主治医に会いたいとせがむ。全身倦怠感が強いようなので，内科受診をすすめたところ，6月19日，外科を受診し，腸管造影で十二指腸球部に開放性の潰瘍が発見された。母親の話では今から考えてみると，2ヵ月前に血便（タール便）と思われる便を大量に排泄して，トイレに母親を呼んで見てくれと要求した。「ふらふらする（立ちくらみ)」とも訴えていた。しかし，その時，母は怠慢で言っているだろうと思って深刻には受け止めなかったという。ranitidine 150mg/日，pirenzepine 75 mg/日，teprenone 150mg/日の内服投与で治療が開始された。

学園ではいつも自宅に帰りたがり，最近では歩いて20分ほど行ったところにある職員の自宅の寺に夜間出歩いて逃げ込むようになった。まさに駆け込み寺へ逃げ込むといった様相を呈していった。今年の4月から同居人が4人となり，さらに夜落ち着かない園生が同室にいたせいもあって落ち着いて眠れず，一人でゆったり出来る空間が確保出来ないことが苦痛となっている様子であった。

8月，胃の痛みは軽快したが，食欲は相変わらず無い状態が続いた。

9月，ねむけは強いが少し元気は出てきた。学園を1カ月休ませたところ，食欲が出てきた。体重も増加しはじめ，抑うつ状態も軽快してきた。学園生活を休ませると安定してきた。しかし，再び学園に通い始めるとすぐに登園拒否の状態を呈するという繰り返しが続いた。

10月，1カ月休んだので，学園に行かせてみるが，行きたがらない。再び「先生に注射を打ってもらいたい」「怖い，どうかなりそう」「世の中が怖い，○○学園が怖い」などと訴え，情緒不安定になり急に泣き出すこともあった。「行かなくてはいけない，しかし行きたくない」というアンビバレンスが顕著。母もこうした子供の様子を見て共振れするのであった。便秘，尿失禁，強迫症状の

表1　血液一般検査結果

検査日		6月19日	8月21日	12月10日
WBC	(10^3/mm^3)	5.3	5.6	5.5
RBC	($\times 10^6$)	5.29	5.56	5.56
Hb	(g/dl)	11.4	12.9	14.7
Ht	(%)	35.2	41.0	44.5
MCV	(μ^3)	67.0	74.0	80.0
MCH	($\gamma\gamma$)	21.6	23.2	26.4
MCHC	(%)	32.4	31.5	33.0
血小板	(10^4)	36.4	31.6	21.8
血液分画%	st	2	2	2
	sg	57	48	59
	E	7	5	4
	M	4	5	5
	Ly	30	40	30
	B	0	0	0
	その他	大小不同RBC(+)		
		奇形RBC (+)		

表2　血液生化学検査結果

検査日		6月19日	8月21日	12月10日
総蛋白	(g/dl)	6.9	7.3	7.7
尿素窒素	(mg/dl)	14.0	14.2	13.3
血清 Na	(mEq/dl)	142	143	140
K	(mEq/dl)	4.2	4.1	4.5
Cl	(mEq/dl)	101	105	100
総コレステロール	(mg/dl)	207	238	286
T.T.T.	(unit)	1.4	1.6	1.8
クンケル反応	(unit)	8.2	8.6	10.4
グルコース	(mg/dl)	96	96	87
GOT	(unit)	20	23	14
GPT	(unit)	19	9	28
ALP	(unit)	5.1	4.5	5.6
LDH	(unit)	302	259	352
γ-GTP	(muit)	9	9	8
総ビリルビン	(mg/dl)	0.6	0.5	0.4
直接ビリルビン	(mg/dl)	0.3	0.2	0.2
蛋白分画%	Alb	66.2	67.3	65.5
	α1	3.5	2.6	3.7
	α2	8.1	8.1	8.2
	β	8.3	7.6	7.8
	γ	13.9	14.4	14.8
	A/G比	1.95	2.06	1.90

悪化，パニックを起こすまでになってきた。体重も再び減少。園生とも食事を一緒にせず，拒食気味。一人で学園で寝たがる。個室に入れてもらいたがる。

12月，潰瘍はほとんど治癒したが，精神状態は無気力で受動的，意欲に乏しい状態が続いている。最も安定していた時の70kgの体重が現在では60kgを割っている状態である。

なお現在までの経過中施行された脳波及びCTスキャンはすべて正常であった。

2．十二指腸潰瘍所見および血液検査結果（表1，2）

1）治療開始前（6月19日，図1）

十二指腸球部後壁に径1cm大のニッシェが認められ，ひだ集中及び球部の弯入も認められることから，粘膜欠損状態の開放性潰瘍の存在が強く示唆される。さらには血液検査結果（表1，2）でRBC数は529万と正常ではあるが，Hbが1.4g/dl，Htが35.2%と共に低値でRBCの中に大小不同RBCや奇形RBCが含まれることから，低色素

図1　治療前の造影検査所見
（1987年6月19日）

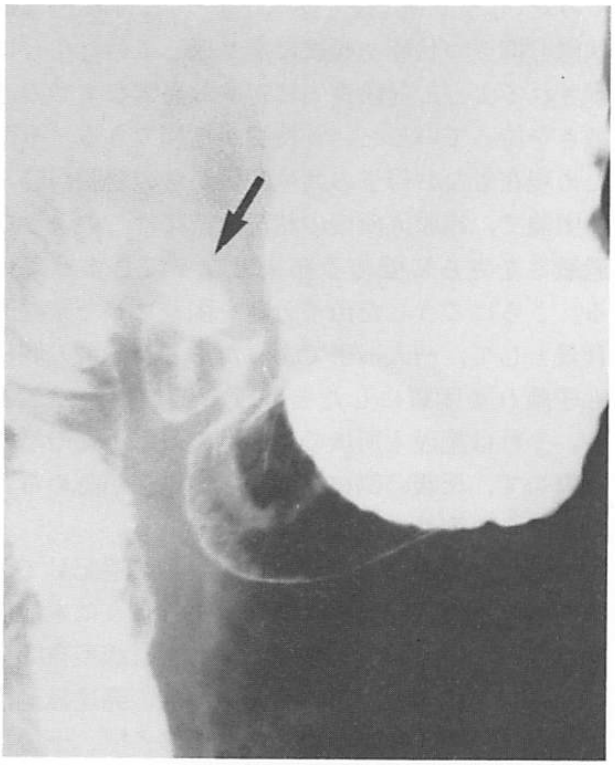

十二指腸球部後壁に径1cm大のニッシェとひだ集中と球部の弯入が認められる。

図2　治療開始2カ月後の造影検査所見
（1987年8月21日）

ニッシェは消失しているが，ひだ集中と弯入や球部の変形が残存している。

図3　治療開始6カ月後の造影検査所見
（1987年12月10日）

性貧血の存在が考えられる。この所見から2カ月前に開放性潰瘍の部位からの出血による下血があったものと推測される。

2) 治療2カ月後（8月21日，図2）

十二指腸球部のニッシェは消失しているが，ひだの集中は残存し，弯入による球部の変形が存在していることから，粘膜欠損は治癒し，潰瘍は瘢痕化していることが示唆される。血液検査でもHbは12.9g/dlと依然として低値であるが，Htは41.0%と改善を示している。

3) 治療6カ月後（12月10日，図3）

4カ月前の所見とほぼ同様である。血液所見ではHb，Ht共に正常化している。

III. 考　察

昨今の自閉症研究は認知障害説に基づき生物学的研究に重点が置かれている。しかし，自閉症児も一般の子供の生物心理学的な変遷と同様な機構でもって発達していく存在であることから，自閉症の精神発達を考える時，自閉症児も生活史の中で各々の発達段階において乗り越えがたい発達課題に対し，さまざまなストレスを受けることは容易に想像される。よって自閉症児にもストレスに伴うさまざまな心身症が出現しても何ら不思議ではないのであるが，心身症の合併の報告はチック[9]やツーレット症候群[1,2,3,6,11]，円形脱毛[6]など未ださほど多くないのが現状である。

特に今回報告した消化性潰瘍は成人のみならず今日では小児にも出現する代表的な心身症の一つとみなされているが，自閉症児に消化性潰瘍が合併したとする報告は未だ皆無である。その理由として，おそらく，一つには自閉症児は症状の訴えを充分に他人に伝えられないことや，さらには実際その存在が疑われても消化官造影の検査の実行ははなはだ困難であることなどから身体病を見過ごされやすいのであろう。そうした意味でも本症例でこうした消化性潰瘍の存在が確認されたことは自閉症児と心身症の関連を証明し，そのことから自閉症児にも現実適応に伴う強いストレスが存在していることを裏付けている。

しかし，こうした心身症が合併することはさほど頻度として多くないことは確かなようである[5]。よって本症例に消化性潰瘍が合併するまでに至ったその過程と要因をさぐることは自閉症児の心理特性を理解する上でも重要な手掛かりとなると思われる。本症例の現病歴の中で消化性潰瘍の発見前後の状況を見ると，施設入所に伴う母子分離が彼に強い分離不安を引き起こしていることが状況因子としては最も重視されよう。そのため施設への登園拒否状態にまで至っている。施設での生活状況も幾多の困難を伴うためか盛んに強迫症状が出没しているのである。こうした状況は潰瘍の発症までの1年余り続いており，心的ストレス状況が長期化していたことが潰瘍発生に大きく作用したとみなせよう。施設に行かず自宅で休むようにこちらが指示すると，一過性ではあるが，強迫症状や抑うつ状態が急速に改善していたことからも以上述べたような状況要因を結果的に証明しているのである。

では自閉症の中でも本症例に特異的に消化性潰瘍が合併したのは何故であろうか。本症例が自閉症の中でいかなる精神病理学的特徴をもっていたのかといった観点から個体側の要因を次に検討してみたい。先の報告[7]で述べたように，本症例は躁状態と抑うつ状態を頻繁に繰り返していたことに示されるように対象喪失に対する異常なまでの過敏さを持っているという特徴が指摘できる。そのため現在もなお母子の共生関係からの離脱が非常に困難で，施設入所後の状況は彼にはこのような過敏さをさらに強める結果となってしまっている。さらにこうした母子分離を困難にした家庭的背景として，一人っ子であったことが母親の側にも子離れを困難にしたということが指摘できよう。それは施設入所後の本症例の分離不安の増強に際して，母親の側にも強い心的動揺が認められたことから容易に推測されるのである。

さらに今後の検討すべき課題として追記しておきたいことは，発達歴の特徴にあるように本症例が2歳時に折れ線型現象を呈した折れ線型自閉症であることである。折れ線型自閉症の発達経過は定型例に比して不良であることが多く[5,8]，予後は悲観的であるとみなされるようになってきたが，その病理的背景は未だ不明のままである。今回の

報告は1症例の検討でしかないため推論には慎重でなくてはならないが，折れ線型自閉症の発達経過が順調にいかない理由の一つには本症例のような精神病理学的特徴の存在が関連しているのではないであろうか。

以上，自閉症児に消化性潰瘍が合併した要因と本症例の精神病理学的特徴について検討した。おそらくこうしたストレスに伴う心身症反応を引き起こす自閉症児は，自閉症の中でも精神発達水準からみれば，対象関係の面で自閉的状態からは脱皮しているが，母子共生状態からの離脱に強い困難を示す症例が多いという印象を持っている。先に筆者が報告した円形脱毛の合併例[6]も本症例と共通した要因を持っていた。従って自閉症児の精神発達の援助の際には，幼児期の発達水準がかなり良好であるからといって楽観視せず，心身の状態に関する木目細かい配慮と医学的観察を心掛ける必要があることを本症例は示唆しているといえよう。

おわりに

心身症の代表的疾患である消化性潰瘍が合併した22歳の自閉症者の1例について，その発症のメカニズムを社会的要因と個体側の要因から検討した。その結果，自閉症児の中でも対象関係の発達水準が母子の共生状態に止まり成人期の施設入所による母子分離に伴う分離不安の増強によってもたらされた心的ストレス状況が心身症発症の大きな要因として作用していたことが明らかになった。従って自閉症児の精神発達の援助の際には，心身の状態に関する木目細かい配慮と医学的観察を心掛ける必要があることを強調した。

本論の要旨は第13回九州山口地区自閉症研究協議会（長崎大会，昭和63年2月6日）にて発表した。
本研究の一部は福岡県自閉症治療研究班（班長：村田豊久）の助成金によった。
日頃から御指導及び御助言を戴いている村田豊久院長（村田クリニック）に御礼申し上げます。

文　献

1) Barabas, G. and Matthews, W.S.: Coincident infantile autism and Tourette syndrome: A case report. J Dev Behav Pediatr 4；280, 1983.
2) Burd, L. and Kerbeshian, J.: Tourette syndrome, atypical pervasive developmental disorder, and Ganser syndrome in a 15-year-old, visually impaired, mentally retarded boy. Can J Psychiatr 30；74, 1985.
3) Kerbeshian, J. and Burd, L.: Asperger's syndrome and Tourette syndrome: The case of the pinball wizard. Br J Psychiatry 148；731, 1986.
4) 小林隆児：自閉症児療育キャンプの効果に関する一考察．児童精神医学とその近接領域 18；221, 1977.
5) 小林隆児：自閉症児の精神発達と経過に関する臨床的研究．精神経誌 87；546, 1985.
6) 小林隆児：Tourette 症候群と円形脱毛を呈した小児自閉症の1例．精神科治療学 3；105, 1988.
7) 小林隆児，村田豊久：自閉症と感情障害―軽躁状態と抑うつ状態を繰り返した年長自閉症の1例―．精神医学31（印刷中），1989.
8) 栗田広：児童精神医学における診断の意味―幼児自閉症の概念をめぐって―．土居健郎・藤縄昭(編)：精神医学における診断の意味．東京大学出版会，東京，p.109-132, 1983.
9) 栗田広：全般的発達障害児にみられるチック症状．精神科治療学 2；219, 1987.
10) 村田豊久，皿田洋子，井上哲雄ほか：ボランティア活動による自閉症児の集団療法―6年目をむかえた土曜学級の経過―．児童精神医学とその近接領域 16；152, 1975.
11) Realmuto, G. M. and Main, B.: Coincidence of Tourette's disorder and infantile autism. J Autism Dev Dis 12；367, 1982.